КОНТРОЛЬНО-ИЗМЕРИТЕЛЬНЫЕ СРЕДСТВА

Вопросы программы для рубежного контроля-2

Название дисциплины: «Экстрагенитальная патология и беременность»

Код дисциплины ЕРВ 6305

Название и шифр ОП: «Акушерия ит гинекология» 6В10119

Объем учебных часов/ кредитов: 120 час/4 кред

Курс: 6

Семестр изучения: 11,12

Шымкент 2025 уч.г.

Составитель: асс. Баймуратова Б.Н.
асс. Кушпанова Б.А.

Зав.кафедрой, д.м.н., профессор
Досыбаева Г.Н.

Протокол № 1 от «27» 08 2025г.

<question>Определите причину бронхиальной обструкции: женщина беременная 29 лет, жалуется на затрудненный выдох и приступ удущья в ночное время. Об-но: везикулярное дыхание, без патологических хрипов, частота дыхания 19 в мин. ФГДС: гиперемия и слившиеся эрозий нижней трети пищевода.

<question>Выберите правильное суждение: женщина 25 лет, планирует беременность, но жалуется на ощущение жжения за грудиной, усиливающееся при наклонах, в горизонтальном положении, после еды; кашель в ночное время. Имеет избыточный вес. Кардиолог исключил патологию, ваш предварительный диагноз:

<question>Выберите правильное суждение. Этиологическим фактором псевдомембранозного колита является:

<question>Выберите правильное суждение. Больная жалуется на диарею, схваткообразные боли по всему животу, чувство жара, гиперемию лица, приступы сердцебиения и удушья.

<question>Наличие эрозий в антральном отделе желудка у молодых женщин характерно для:

<question>Найдите правильное суждение. Специфический фермент для хронического панкреатита, дефицит которого наблюдается в первую очередь:

<question> Клинические симптомы HELLP-синдрома:

<question>Найдите правильное суждение. У женщины дерматит, диарея, деменция. Это триада характерна для:

<question>Выберите правильное суждение. Больная 35 лет, предохраняется приемом пероральных контрацептивов последние 5 лет, обратилась с жалобами на сильный кожный зуд, желтуху, боли в правом подреберье, потерю в весе, темные пятна в межлопаточной области и в области плеча. 5 лет назад появилась пигментация в межлопаточной области и в области плеча. В течение 2 лет беспокоит кожный зуд. Лечилась у дерматологов без особого успеха. В последнее время кожный зуд усилился и появилась желтуха. В анализах: гипербилирубинемия за счет прямой фракции, значительное повышение ЩФ, ГГТП, умеренное повышение трансаминаз.

<question>Беременну 34 лет беспокоят опоясывающие боли, связанные с приемом алкоголя. На УЗИ комплексе: увеличение размеров поджелудочной железы, эхоструктура неоднородная, контуры нечеткие. Лейк. $10{,}0 \times 10^9$/л. Глюкоза 7,0 ммоль/л. Амилаза крови 400 Ед. (норма 20-100Б). Выберите правильное суждение:

<question>Выберите правильное суждение. Женщина 27 лет подверглась бытовому насилию 8 часов назад, жалуется на сильные, постоянные боли в животе. Об-но: в легких везикулярное дыхание, хрипов нет. Тоны сердца ясные ритмичные, ЧСС 100 в мин. АД 110/70 мм рт. ст. ОАК: лейк. 14×10^9/л. На обзорной рентгенограмме грудной клетки:

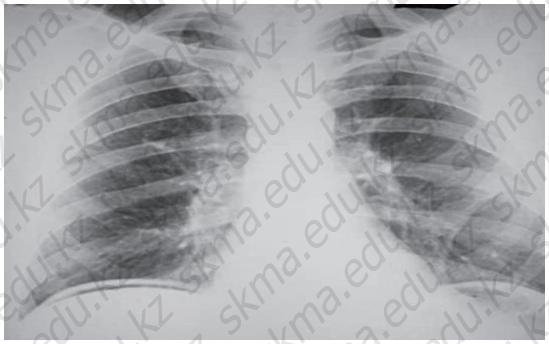

<question>Выберите правильное суждение. Женщина 27 лет подверглась бытовому насилию 8 часов назад, жалуется на сильные, постоянные боли в животе. Об-но: в легких везикулярное дыхание, хрипов нет. Тоны сердца ясные ритмичные, ЧСС 100 в мин. АД 110/70 мм рт. ст. ОАК: лейк. $14X10^9$/л. На обзорной рентгенограмме грудной клетки накопление газа под диафрагмой серповидной формы. Ваш диагноз:

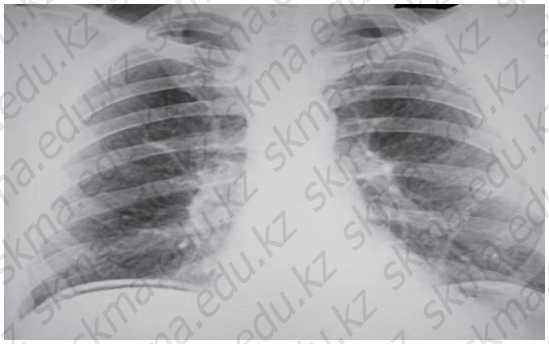

<question>Выберите ВСЕ патологии, которые сопровождаются тромбоцитопенией:
a) эритремия
b) цирроз печени
c) преэклампсия
d) гемофилия
e) B_{12}-дефицитная анемия

<question>Выберите признаки, характерные для железодефицитной анемии:
a) ретикулоцитоз
b) макроцитоз эритроцитов
c) отложение железа в тканях
d) симптом Пламмера
e) увеличение общей железосвязывающей способности сыворотки (ОЖСС)

<question>Выберите правильное суждение, с назначением этого препарата следует начинать лечение при выявлении у больного мегалобластной анемии, генез которой не уточнен.

<question>У женщины 28 лет через 3 недели после перенесенной ангины появились жалобы на боли в поясничной области, уменьшение обьема мочи, одышка, отеки. Об-но: больная бледна, диффузные отеки.Тоны серца приглушены, ритмичны, ЧСС 100 в мин. АД 200/110 мм рт. ст. Симптом поколачивания положителен с обеих сторон. ОАК: Нв 105 г/л, СОЭ 28 мм/час.

Суточный диурез 1 л, отн. плотность 1030; белок 1,5 г/л, моча мутная, цвета мясных помоев, эрит. сплошь в поле зрения.
Ваш предварительный диагноз:

<question>У женщины 25 лет отечность лица и ног, увеличение живота, боли в поясничной области, головные боли. Около трех надель назад болела фолликулярной ангиной. Об-но: общее состояние средней тяжести, кожные покровы бледные, отеки диффузные, мягкие. ЧД 26 в мин. Тоны сердца приглушены, ритмичны, на верхушке систолический шум, ЧСС 56 в мин. АД 100/70 мм рт. ст. В брюшной полости свободная жидкость, симптом поколачивания положителен с обеих сторон. Протеинурия 3,5г/л.
Ваш предварительный диагноз:

<question>У женщины 27 лет отечность лица и ног, увеличение живота, боли в поясничной области, головные боли. Около двух надель назад болела фолликулярной ангиной. Об-но: общее состояние средней тяжести, кожные покровы бледные, отеки диффузные, мягкие. ЧД 26 в мин. Тоны сердца приглушены, ритмичны, на верхушке систолический шум, ЧСС 56 в мин, АД 190/100 мм рт. ст. В брюшной полости свободная жидкость, симптом поколачивания положителен с обеих сторон. Протеинурия 3,0г/л.
Ваш предварительный диагноз:

<question>К врачу ОВП обратилась женщина 25 лет с жалобами на сердцебиение, одышку, слабость, раздражительность, бессонницу, похудание за полгода на 7,5 кг, потливость. Болен в течение 6 месяцев. Об-но: глаза блестят, тремор пальцев рук, симптом «телеграфного столба», кожа горячая и влажная на ощупь. Положительные симптомы Мебиуса, Кохера. Увеличение щитовидной железы 2 степени. В легких везикулярное дыхание. ЧСС 120 вмин, АД 150/60 мм рт. ст. Выберите правильную тактику лечения, решите вопрос материнства.

<question>У больной 19 лет лихорадка, отеки типа анасарки, олигурия, сыпь на коже лица в виде бабочки. Больна в течение 3-х месяцев. В моче белок 3,3 г/л, эритроциты в большом количестве. АД 200/120 мм рт. ст. Биопсия почек – утолщение стенок капилляров, дистрофия базальной мембраны.
Свяжите данный симптомокомплекс с наиболее вероятной причиной из нижеперечисленных заболеваний:

<question>18 летняя пациентка жалуется на частые головные боли. Об-но: астеник, отеков нет. Тоны сердца ясные, ритмичные, ЧСС 80 в мин. АД 170/120 мм рт. ст. Анализы крови и мочи без патологии. ЭКГ, ЭхоКС выявили ГЛЖ. Изотопная ренография почек: изменение васкулярного сегмента правой почки. Определите причину синдрома артериальной гипертензии:

<question>18 летняя пациентка жалуется на частые головные боли. Об-но: астеник, отеков нет. Тоны сердца ясные, ритмичные, ЧСС 80 в мин. АД 170/120 мм рт. ст. Анализы крови и мочи без патологии. ЭКГ, ЭхоКС выявили ГЛЖ. Изотопная ренография почек: изменение васкулярного сегмента правой почки. Ваша тактика?

<question>Женщине фертильного возраста проводится дифференциальная диагностика между болезнью Иценко-Кушинга и синдромом Иценко-Кушинга (кортикостеромы надпочечников). Примените метод исследования, имеющий решающее диагностическое значение.

<question>Больная 30 лет обратилась по поводу болей в эпигастральной области с выраженным циркуляторно-гипоксическим синдромом. В анамнезе язвенная болезнь желудка. Кожные покровы бледные. Анализ крови: Нв 90 г/л, эр. 3,5х 10^{12}/л, ЦП 0,7, тромб. 180,0х10^{9}/л, ретикулоциты 0,5%. Билирубин 12 мкмоль/л, сывороточное железо 4,6 ммоль/л. Реакция Грегерсена положительна. Предположите вид анемии:

<question>Больная 30 лет обратилась по поводу болей в эпигастральной области с выраженным циркуляторно-гипоксическим синдромом. В анамнезе язвенная болезнь желудка. Кожные покровы бледные. Анализ крови: Нв 90 г/л, эр. 3,5х 10^{12}/л, ЦП 0,7, тромб. 180,0х10^{9}/л, ретикулоциты 0,5%. Билирубин 12 мкмоль/л, сывороточное железо 4,6 ммоль/л. Реакция Грегерсена положительна. Выберите препараты для лечения анемического синдрома:

<question>Больная 30 лет обратилась по поводу болей в эпигастральной области с выраженным циркуляторно-гипоксическим синдромом. В анамнезе язвенная болезнь желудка. Кожные покровы бледные. Анализ крови: Нв 90 г/л, эр. 3,5х 10^{12}/л, ЦП 0,7, тромб. 180,0х10^{9}/л, ретикулоциты 0,5%. Билирубин 12 мкмоль/л, сывороточное железо 4,6 ммоль/л. Реакция Грегерсена положительна. Для оценки эффективности лечения препаратами железа, необходимо контолировать:

<question> Женщина 32 лет, наблюдается в женской консультации по поводу беременности. На 28 недели обратилась с жалобами на кожный зуд из-за которого плохо спит, слабость, подташнивание. В биохимическом анализе крови: АЛТ 56 Ед/л, АСТ 42 ЕД/л, общий билирубин 12,4 мкмоль/л, ЩФ 480Ед/л. Маркерная диагностика HBsAg отр, анти-HBs положительный, анти-HBcore LgG отр, HBeAg отр, анти-HBe отр, anti HCV IgM отр, anti CV IgG отрицательный. Выберите правильное суждение.

<question>У женщины 23 лет, со сроком гестации 12 недель при скрининговом обследовании обнаружен HBsAg. Жалоб не предъявляет, самочувствие хорошее. При осмотре кожные покровы обычной окраски, живот мягкий, б/б, печень 1+ см ниже края реберной дуги, плотноватой консистенции, край закруглен, б/б. Селезенка не пальпируется. В ОАК: НВ – 100 г/л, эрит. – 3,9*1012/л, лей. – 9,2*109/л, тром. – 180*109/л, СОЭ 25 мм/час. АЛТ – 30 Ед/л, АСТ – 40 ЕД/л, общий билирубин – 18 ммоль/л, общий белок – 65 г/л, глюкоза – 3,2 ммоль/л, ЩФ – 240 ед/л. Какое обследование является наиболее определяющим для назначения противовирусной терапии и с какой целью?

<question> Женщина 32 лет. Беременность 26-27 нед. Беременность первая. При очередном обследовании гликемия 6,2 ммоль/л. Обследование 2 года назад гликемия – 4,2 ммоль/л. Какой прогноз для ребенка наиболее вероятен в данном случае?

<question> Выберите обследование информативные и достоверно позволяющее подтвердить основной диагноз. Девушка 15 лет, обратился по поводу фурункулеза. Из анамнеза предрасположена к простудным инфекциям, старший брат болеет сахарным диабетом. Объективно: физическое развитие на 10 лет. Вес 40 кг при росте 150 см. Кожные покровы бледные, сухие. Множественные фурункулы на коже туловища и шее. АД 105/65 мм рт. ст. Пульс 88 в мин.

<question>Женщина 35 лет. Беременность 22-23 недель. Беременность вторая. При очередном обследовании выявлена гликемия 6.5 ммоль/л. Обследование 1,5 года назад гликемия - 4,5 ммоль/л. Какой прогноз для ребенка наиболее вероятен в данном случае?

<question>У женщины 26 лет, со сроком гестации 14 недель при скрининговом обследовании обнаружен HBsAg. Жалоб не предъявляет, самочувствие хорошее. При осмотре кожные покровы обычной окраски, живот мягкий, б/б, печень 1,5+ см ниже края ребернгй дуги, плотноватой консистенции, край закруглен, б/б. Селезенка не пальпируется. В ОАК: НВ – 90 г/л, эрит. – 3,9*1012/л, лей. – 9,2*109/л, тром. – 180*109/л, СОЭ – 22 мм/час. В БХ крови: АЛТ – 35 Ед/л, АСТ – 45 ЕД/л, общий билирубин – 18 ммоль/л, общий белок – 60 г/л, глюкоза – 3,2 ммоль/л, ЩФ – 220 ед/л. Какое обследование является наиболее определяющим для назначения противовирусной терапии и с какой целью?

<question>23 – летняя беременная больной обратилась к врачу с жалобами на периодическое носовое, десневое кровотечение, выраженную слабость, одышку, лихорадку. Объективно: состояние тяжелое, кожные покровы бледные, по всему телу отмечаются синяки, периферические лимфоузлы не увеличены. По остальным органам без особенностей. В анализе крови: Hb-60 г/л; эритроциты -2,0x10^{12}/л; ЦП-0.9; лейкоциты -1,5x10^{9}/л; тромбоциты -20x10^{9}/л. В миелограмме: соотношение жирового костного мозга к действенному 90% : 10% в пользу жирового. Ваш предполагаемый диагноз:

<question>Женщина 28 лет. Месяц назад родила в срок здорового ребенка весом 3300 г, рост 51 см. Особых жалоб не предьявляет, лактация хорошая, ребенок полностью на грудном вскармливании. При осмотре обращает внимание бледность слизистых, при расспросе - появилась слоистость ногтей, волосы потускнели и стали больше выпадать. Питается удовлетворительно, никаких дополнительных препаратов (поливитаминов и прочее) не принимает. Принимала "Прегнавит" во время беременности, но посчитала что после родов необходимость в витаминах и микроэлементах отпала. В крови - гемоглобин 106 г/л, ЦП - 0,7. В течение какого периода рекомендуется назначение железа в дозе не менее 60 мг в сутки родильницам?

<question>Женщина 24 лет с вирусным гепатитом В, беременность 32 недели. Биохимия: АЛТ – 0,64 ммоль/л. АСТ – 0,47 ммоль/л. Билирубин – 22,25 мкмоль/л. HBsAg – положительный, anti HBs – отр., antiHBc IgM – положит., antiHBc IgG – положит., HBeAg – положит., anti HBe – отр.;. ПЦР HBV ДНК – 106 копий/мл. Какая тактика наиболее целесообразна для снижения риска перинатальной передачи вируса ребенку?

<question>Женщину 26 лет после двух физиологических родов беспокоит артериальная гипертензия, лабильного течения. При длительной ходьбе и в вертикальном положении состояние ухудшается. После небольшого отдыха в горизонтальном положении артериальное давление может нормализоваться. О каком заболевании в первую очередь нужно подумать при обследовании?

<question>HELLP- синдром включает в себя следующий симптомокомплекс:

<question> HELLP-синдром это:

<question>Для внутрипеченочного холестаза беременных характерны:

<question>Следующие изменения биохимических анализов характерны для внутрипеченочного холестаза беременных:

<question>Женщина 24 года, планирует беременность. При сдаче анализа на маркеры вирусных гепатитов выявлены анти-HCV total антитела. Анализ ПЦР РНК результаты отрицательные. Печеночные биохимические пробы без изменений. Гепатомегалия не выявлена. На УЗИ - диффузные изменения. Ваш дианоз:

<question>Женщина 24 года, планирует беременность. При сдаче анализа на маркеры вирусных гепатитов выявлены анти-HCV антитела. Анализ ПЦР РН - результаты отрицательные. Печеночные биохимические пробы отрицательные. Гепатомегалия не выявлена. На УЗИ - диффузные изменения. Назначьте лечение:

<question>Женщина 20 лет со сроком беременности 31-32 недель. Из анамнеза 14 назад была в контакте с больным вирусным гепатитом А. Со вчерашнего дня стали беспокоить слабость, утомляемость, тошнота, боли в эпигастрии и в правом подреберье, была однократная рвота. При объективном осмотре: общее состояние средней тяжести, Т-36,5ºС, кожные покровы и слизистые обычной окраски. Язык обложен белым налетом, влажный. Живот мягкий, при пальпации болезненный в эпигастрии и в правом подреберье. Печень увеличена на 2 см, пальпируется край селезенки. Биохимические анализы: общий билирубин в пределах нормы, АЛТ увеличена в 2,5 раза. Анализы кала и мочи без изменений. Ваш диагноз:

<question>Женщина 37 лет со сроком беременности 28-30 недель, доставлена в больницу в бессознательном состоянии, кожные покровы желтушные. Изо рта печеночный запах. Сердечные тоны приглушены. Пульс 120 раз в минуту ритмичный, слабого наполнения. АД 110/70 мм рт.ст. нижняя граница печени при перкусии по СКЛ на 2 см ниже правой реберной дуги. Жетушность появилась 1 день назад, неделю назад была катаральная инфекция. Какое развилось осложнение?

<question>Назовите ранний симптом геморрагического синдрома при вирусном гепатите Е у беременных:

<question>Женщина 32 года со сроком беременности 16-17 недель, доставлена в больницу на 8 день заболевания. В первые дни заболевания ее беспокоили слабость, снижение аппетита, небольшой подъем температуры тела, боли в правом подреберье. На 7 день заболевания появилась иктеричность склер, изменения цвета мочи, а через 2 дня потемнение мочи выраженное. При объективном осмотре: состояние удовлетворительное, кожные покровы желтушные, печень увеличена на 1,5-2 см, чувствительна при пальпации. Кал обесцвечен. Ваш диагноз:

<question>Укажите вирусный гепатит, который передается фекально-оральным путем и протекает наиболее тяжело (фульминантное течение) у беременных.

<question>Выберите из нижеперечисленных индикатор синдрома холестаза:

<question>При заболевании вирусным гепатитом в этом сроке беременности развивается эмбриопатия:

<question>У беременных с вирусным гепатитом в прежелтушном периоде в клинике преобладает:

<question>При остром жировом гепатозе у беременной показано:

<question>Наиболее частое заболевание печени, связанное с беременностью:

<question> Женщина 32 лет, наблюдается у ВОП по поводу беременности. Обратилась с жалобами на кожный зуд из-за которого плохо спит, слабость, легкая тошнота. В биохимическом анализе крови: АЛТ 56ЕД/л, АСТ 42 ЕД/л, общ.билирубин 12,4мкм/л, ЩФ 480ЕД/л. Маркерная диагностика HBs Ag-отр, a-HвcoreLgG-отр, HвeAg-отр, anti-HCVIgM-отр, anti-CVIgG-отр. Какой диагноз поставите?

<question>Беременной женщине с сахарным диабетом показано преждевременное родоразрешение в следующих ситуациях:

<question>Беременная женщина 35 лет, ИМТ= 27 кг/м2, в анамнезе рождение ребенка с массой более 4 кг. В каком сроке данной беременности ей необходимо определение гликемии?

<question>В женскую консультацию обратилась женщина с беременностью 28 недель, изначально ИМТ 34 кг/м2, во время беременности прибавила 18 кг, уровень гликемии в венозной крови 6,7 ммоль/л (в капилярной крови 5,8 ммоль/л), беременная придерживается диеты №9 (2000 ккал). Ваша лечебная тактика?

<question>Пациентка, 23 года, планирует беременность, страдает первичным гипотиреозом на фоне аутоиммунного тиреоидита. Нецелеобразно проводить:

<question>Вызов в послеродовое отделение. У пациентки с ДТЗ после родов было отмечено повышение температуры до 39^0С, психическое возбуждение, выраженный гипергидроз, тахипноэ до 30 в минуту, повышение АД до 180/40 мм рт.ст., ЧСС до 137 в минуту. Что противопоказано пациентке?

<question>Беременной 25 лет, страдающей сахарным диабетом I типа в течение 17 лет, назначена индукция родов в сроке 38 недель в связи с предполагаемой массой плода более 3900 г. Не проводится данной больной в день индукции:

<question>В женскую консультацию обратилась беременная женщина, в течение 6 лет страдающая сахарным диабетом, с жалобами на периодические боли внизу живота схваткообразного характера, усиливающиеся при физической нагрузке. Беременность 28-29 недель. Получает 14 ЕД инсулина. Объективно: состояние средней тяжести. Тоны сердца приглушены, ЧСС 80 в минуту, АД 110/60 мм рт. ст. Глюкоза крови 10 ммоль/л, глюкоза в моче 0,5%. Какая тактика ведения беременной во время родов является наиболее целесообразной?

<question>Не является противопоказанием к беременности при сахарном диабете:

<**question**>Вызов в палату: родильница неожиданно пожаловалась на плохое самочувствие и потеряла сознание, был эпизод судорог. При осмотре: пациентка, 23 лет, без сознания, ЧД 16 в мин. кожные покровы влажные, АД=120/70 мм.рт.ст., ЧСС-110 в мин., по органам без патологии. Со слов акушерки пациентка страдает сахарным диабетом I типа в течение 8 лет, сутки назад родила, лечение переносила удовлетворительно. Предварительный диагноз:

<**question**> Из нижеперечисленных препаратов применяется у беременных с диффузно-токсическим зобом... .

<**question**>У беременной женщины 27 лет при двукратном исследовании уровня гликемии натощак выявлены показатели: 7,9 и 10,9 ммоль/л. В анамнезе повышения уровня гликемии не наблюдалось. Какой из перечисленных диагнозов наиболее вероятен?

<**question**>В женскую консультацию обратилась беременная женщина с жалобами на периодические боли внизу живота схваткообразного характера, усиливающиеся при физической нагрузке. Беременность 28-29 недель, в течение 6 лет страдает сахарным диабетом. Получает 14 ЕД инсулина. Объективно: состояние средней тяжести, тоны сердца приглушены, ЧСС 80 в мин., АД 110/60 мм рт. ст.. Глюкоза в крови 10 ммоль/л, сахар в моче 0,5%. Во время родов больную необходимо перевести на:

<**question**>Для гестационного диабета подходит определение:

<**question**>У пациентки 35 лет жалобы на нарастание общей слабости, утомляемости, снижение аппетита, частое подташнивание. Нерегулярность менструального цикла с аменорей в течение 2 месяцев на фоне снижения веса. В течение последнего месяца неоднократные обморочные состояния. В анамнезе нефрэктомия по поводу ее туберкулезного повреждения. Объективно: дефицит массы тела, гиперпигментация кожи и слизистых рта. АД – 70/40мм.рт.ст. В крови: гемоглобин – 114 г/л, тощаковая гипогликемия до 2,9 ммоль/л. Какой предварительный диагноз является наиболее вероятным?

<**question**>Беременная женщина 34 года обратилась с жалобами на небольшое удушье, увеличение шеи. Из анамнеза больная в течение длительного времени проживает в горной местности, в эндемической зоне. При объективном осмотре: щитовидная железа увеличена до II степени, при пальпации безболезненна, АД 120/70 мм рт. ст. ЧСС 62 в минуту. В крови ТТГ, Тз, Т4 и антитела к тиреоглобулину в пределах нормы. Ваш диагноз:

<**question**>Беременная женщина 34 года обратилась с жалобами на небольшое удушье, увеличение шеи. Из анамнеза больная в течение длительного времени проживает в горной местности, в эндемической зоне. При объективном осмотре: щитовидная железа увеличена до II степени, при пальпации безболезненна, АД 120/70 мм рт. ст. ЧСС 62 в минуту. В крови ТТГ, Тз, Т4 и антитела к тиреоглобулину в пределах нормы. Ваша тактика:

<question>Больная в течение 7 лет страдает сахарным диабетом. За последний год отмечается подъем АД до 200/120 мм рт. ст. Уровень альбумина в моче соответствует микропротеинурии (меньше 150 мг/л). Причина развития гипертензии:

<question>Больная в течение 7 лет страдает сахарным диабетом. За последний год отмечается подъем АД до 200/120 мм рт. ст. Уровень альбумина в моче соответствует микропротеинурии (меньше 150 мг/л). Причина повышения артериальной гипертензии:

<question>Развитие гипоталамо-гипофизарной недостаточности при большой потери крови или при септическом состоянии во время или после родов называется:

<question>Женщина 25 лет, умерла во время родов от маточного кровотечения. С детства отмечала «синяки» на коже, в течение года 4-5 раз были носовые кровотечения. В 13 лет после травмы в области бедра появилась межмышечная гематома. На коагулограмме: длительность кровотечения -16 мин, концентрация VIII фактора 2%, агрегация тромбоцитов: спонтанная 5%, индуцированная: АДФ 22%, ристомицин 2%, тромбоциты 190 х 10^9 /л. Из перечисленных диагнозов наиболее вероятный?

<question>Женщина 25 лет, умерла во время родов от маточного кровотечения. С детства отмечала «синякиң на коже, в течение года 4-5 раз были носовые кровотечения. В 13 лет после травмы в области бедра появилась межмышечная гематома. На коагулограмме: длительность кровотечения -16 мин, концентрация VIII фактора – 2%, агрегация тромбоцитов: спонтанная – 5%, индуцированная: АДФ – 22%, ристомицин – 2%, тромбоциты – 190 х 109 /л. При своевременной диагностике заболевания, нужно было бы провести следующее лечение:

<question>Снижение уровня гемоглобина менее ... является показателем железодефецитной анемии у беременных женщин.

<question>У 34 летней женщины 2 беременностей закончились родами с большой кровопотерей крови, в связи с чем она в течение 2 лет лечилась от железодефицитной анемии. Женщина планирует беременность, обратилась к вам на прием. Выберите метод определяющий депо железа в организме:

<question>Выберите нормальные показатели ферритина у женщин:

<question>Основным клиническим проявлением ДВС-синдрома у беременных является:

<question>Маркером ДВС-синдрома является:

<question>При ДВС-синдроме отмечается:

<question>Основу лечения ДВС-синдрома составляет:

<question>У больной 24 лет после родов внезапно появились лихорадка, озноб, проливной пот. В анамнезе - раннее отхождение околоплодных вод с неприятным запахом. В крови: анемия, лейкоцитоз со сдвигом влево, ускорение СОЭ, повышенная спонтанная агрегация тромбоцитов, положительный этаноловый тест. На 4-й день появились петехиальные высыпания на коже, развилось маточное кровотечение. В крови: тромбоцитопения, гипофибриногенемия, положителен этаноловый тест. Наиболее вероятный диагноз:

<question>Гемокоагуляционный шок, нарушения гемостаза, геморрагический синдром, блокада микроциркуляции в органах с их дисфункцией и дистрофией, острая почечная недостаточность характерны для:

<question>Для ДВС синдрома, в стадии гипокоагуляции характерно:

<question>Клиника при остром течении ДВС синдрома:

<question>В третьей стадии острого ДВС синдрома и при выраженном протеолизе используют:

<question>У беременной женщины имеется гипохромная анемия, сывороточное железо - 7,3 ммоль/л, железосвязывающая способность сыворотки - 120 мкм/л, десфераловая проба – 0,3 мг. Ваш диагноз:

<question>Женщина 37 лет жалуется на слабость, головокружение; мелькание мушек перед глазами, парестезия стоп и неустойчивая походка.кожные покровы желтушные. Печень выступает изпод края реберной дуги на 1,5 см. ОАК: Нв 70 г/л, ЦП 1,4, лейк. 4,5 мын/мл, э- 0, б-9, п-5, с-56, м-10, л-29, СОЭ-12 мм/час. На ФГДС атрофический гастрит. Предварительный дигноз:

<question>Беременная 18 лет, 12 недель жалуется на слабость,усталость. Гинекологический анамнез: менструации с 12 лет, обильные, по 5-6 дней. Кожные покровы бледные. В крови: Hb 85 г/л, эр. 3,8 млн, Ц.п. 0,67, железо сыворотки 4 мкмоль/л, лейк. 6 тыс. лейкоформула без особенностей. Следующий препарат наиболее показан:

<question>Пациентка 16 лет, жалобы на схваткообразные боли в животе, преимущественно вокруг пупка, живот вздут, при пальпации мягкий. На коже множественные синяки. Правый коленный сустав припухший, болезненный при пальпации. В крови: лейкоциты - 11 тыс., Hb - 130 г/л, тромбоциты - 200 тыс. В течение нескольких лет наблюдались длительные носовые кровотечения. Протромбиновый индекс нормальный, время свертывания крови удлинено. Агрегация тромбоцитов не нарушена. Преворительный диагноз:

<question>Для железодефицитной анемии НЕ характерно:

<question>Больная 32 лет жалуется на общую слабость, утомляемость, головокружение, «мелькание мушекқ перед глазами, одышку, ломкость ногтей. Из анамнеза: 7 беременностей, из них 4 выкидыша, менструации 5-7 дней, обильные. Объективно: кожа и видимые слизистые оболочки бледные, сухие, чистые. Ногти мягкие, легко ломаются. В уголках рта имеются «заедың. Общий анализ крови: гемоглобин-62 г/л., эритроциты-2,6х1012/л, тромбоциты-180х109/л, лейкоциты-4,9х109/л, скорость оседания эритроцитов-30мм/ч. Сывороточное железо – 7,2 мкмоль/л, сывороточный ферритин – 10,82 нг/мл.
Какой из нижеперечисленных препаратов наиболее целесообразен для лечения?

<question>Укажите показатель для определения депо железа в организме:

<question>Мегалобластический тип кроветворения, повышение уровня ферритина, неврологическая симптоматика характерны для:

<question>Желтуха, спленомегалия, снижение осмотической резистентности эритроцитов характерно для:

<question>Для железодефицитной анемии характерно:

<question>Укажите диагностический критерий гемофилии:

<question>Женщина 28 лет встала на учет в женской консультации по поводу беременности в сроке 17-18 недель. При объективном исследовании выявлена отечность нижних конечностей. АД 160/90 мм рт. ст. Общий анализ мочи: удел. вес – 1012, белок 1,066 г/л, лейкоциты 4-5 в поле зрения, лейкограмма – 40% лимфоцитов. Проба Зимницкого: колебания удельного веса низкое. ЭКГ – признаки гипертрофии левого желудочка. Концентрация креатинина в крови 100 мкмоль/л. Предварительный диагноз:

<question>Женщина 22 года, беременность 12 недель, проходит диспансерный осмотр. Жалоб нет. Отеков нет. Со стороны легких, сердца, органов брюшной полости изменения не обнаружены. АД 120/80 мм.рт.ст. Общие анализы крови и мочи без изменений. При бактериологическом исследовании мочи – E. Coli в концентрации 10*5 на 1 мл, чувствительная к пенициллинам, бисептолу, ципрофлоксацину. Определите дальнейшую тактику:

<question> Укажите пищевую суточную потребность в йоде для беременных и кормящих женщин:

<question>Ваш предполагаемый диагноз на основании интерпретации общего анализа мочи: удельный вес 1013, белок 0,033 г/л, лейкоцитты 8-9 в п/зр., на лейкограмме эозинофилы:

<question>Ваш предполагаемый диагноз на основании интерпретации общего анализа мочи: удельный вес 1021, белок 0,066 г/л, эритроциты 10-12, лейкоциты 8-10 в п./зр., на лейкограмме 45% лимфоциты:

<question>Ваш предполагаемый диагноз на основании интерпретации общего анализа мочи: удельный вес 1013, белок 0,066 г/л, эритроциты 10-12, лейкоциты 30-40 в п/зр., единичные лейкоцитарные цилиндры, на лейкограмме 90% нейтрофилы:

<question>Молодая женщина, 24 года (кормит грудью 6 месячного ребенка) жалуется на повышение температуры тела до 37,8 С, болезненность при мочеиспускании. Патологии со стороны легких, сердца, органов брюшной полости не выявлено. Симптом поколачивания слабо положительный справа. ОАК: Hb 120 г/л, лейкоциты 8-10* 9/л. Лейкоцитарная формула: п/я нейтрофилы 8%, с/я 70%, лимфоциты 20%, моноциты 2%. СОЭ 25 мм/час. Креатинин 87 мкмоль/л. При бактериологическом анализе мочи выявлен энтерококк в 1 мл-де 10 *5 микробных единиц. Какова тактика антибактериальной терапии?

<question>Женщина 22 года, беременность 12 недель, проходит диспансерный осмотр. Жалоб нет. Отеков нет. Со стороны легких, сердца, органов брюшной полости изменения не обнаружены. АД 120/80 мм.рт.ст. Общие анализы крови и мочи без изменений. При бактериологическом исследовании мочи – E. Coli в концентрации 10*5 на 1 мл, чувствительная к пенициллинам, бисептолу, ципрофлоксацину. Ваш вывод:

<question>Назовите основной этиологический фактор острого гломерулонефрита:

<question>Через какое время после перенесенной инфекции развивается острый гломерулонефрит:

<question>Наиболее поражаемый возраст женщин для заболевания острым гломерулонефритом:

<question>Назовите причину гемодинамических нарушений при остром гломерулонефрите:

<question>В основе патогенеза острой преренальной почечной недостаточности лежит**:**

<question>Назовите часто высеваемую флору при хроническом пиелонефрите:

<question>Назовите необходимое обследование для эффективной антибактериальной терапии хронического пиелонефрита:

<question>Самый достоверный показатель хронической почечной недостаточности:

<question>Беременная женщина, 30 лет. Беременность 25-26 недель. Жалуется на температуру тела, тяжесть в поясничной области, частое мочеиспускание. ОАК: Hb - 112 г/л, СОЭ 25 мм/час, ОАМ: уд. вес - 1012, белок - 0,066г/л, L – 25 – 30 в п/зр., бактериурия +++. Предварительный диагноз:

<question>Больная 28 лет, через месяц после родов стали беспокоить эритематозные высыпания на лице, повышение температуры тела до 39 С, снижение массы тела, полиартралгия, появление отеков, повышение АД. Результаты анализов: Нв 90 г/л, СОЭ 50 ммв час, фибриноген 6 г/л, альбумин 30%, LE- клетки 5:1000 лейкоцитов. Ваш диагноз:

<question>Женщина с беременностью 18 недель отмечает утреннюю скованность суставов кистей в течение часа, слабость, субфебрильную температуру. В течение 6 лет страдает ревматоидным артритом. При осмотре определяется симметричная дефигурация проксимальных межфаланговых суставов II-IV пальцев обеих кистей, ограничение движений. Наиболее целесообразная тактика:

<question>Больная 21 год, поступила в терапевтическое отделение через 1 месяц после родов. Жалобы на повышение температуры тела до 38,2 С, появление узловой эритемы на голенях, отечности коленных суставов. При объективном осмотре патологии со стороны легких, сердца, брюшной полости не обнаружено. Стул и диурез в норме. Общий анализ крови: НЬ 132 г/л, лейкоциты 5,1х109/л, СОЭ 44 мм/час. Общий анализ мочи без патологии. Титр антинуклеарных антител 1:20. Ревматоидный фактор отрицательный . На рентгенограмме грудной клетки обнаружено увеличение внутригрудных бронхолегочных лимфоузлов. Ваш диагноз:

<question>Больная 20 лет, жалуется на появление мышечной слабости и болей в мышцах после родов. Неделю назад появились отечность век, одышка при небольшой физической нагрузке, поперхивание при приеме пищи. Об-но: отечность век, болезненность мышц плечевого пояса и мышц голени, лицо амимично. Границы сердца расширены, тоны

приглушены, ЧСС 100 р/мин. АД 140/90 мм рт. ст. Общий анализ крови: эритроциты 4,5 млн, Нв 110 г/л, лейкоциты 7 10 9 /л, СОЭ 66 мм/час, АЛТ-17 МЕ. Ваш диагноз:

<question>Выберите наиболее достоверную для диагноза ревматоидного артрита комбинацию признаков:

<question>Диагностический критерий системной красной волчанки:

<question>При СКВ справедливо утверждение:

<question>У 32-летней женщины в течение 5 лет синдром Рейно. В течение последнего года появились признаки артрита мелких суставов кистей и запястий, уплотнение кожи лица, затруднения при глотании твердой пищи. В крови: СОЭ - 32 мм/час, единичные волчаночные клетки. Предварительный диагноз:

<question>Для СКВ характерно:

<question>Лихорадка, полиневрит, артериальная гипертензия, бронхообструктивный синдром характерны для:

<question>Низкие дозы пероральных контрацептивов:

<question>Эндокардит Либмана-Сакса характерен для:

<question>Выберите препарат с противорвотным действием:

<question>Беременная 25 лет, срок беременности 15-16 нед, после еды обычного обьема возникает чувство распирания в эпигастрий и быстрого насыщения, отрыжка, тошнота, бессонница, слабость. Больной себя считает 6 мес. Ваш вывод:

<question>У пациента с лихорадкой неясного генеза, подозревается миеломная болезнь. Отметьте особенность анализа мочи при этой потологии.

<question>Больная 19 лет обратилась с жалобами на массивные отеки, жажду, головные боли, одышку в покое. Больная 10 дней назад перенесла ангину. Об-но: выраженные отеки на лице, ногах, поясничной области. АД 180/100 мм рт. ст. В моче: уд. вес 1029, белок 4,5 г/л, лейк. 10-15 в п/з., эр. свежие и выщелоченные 3-5 в п/з, цилиндры гиалиновые 3-4 в п/з. Суточный диурез 300 мл. Оцените клиническую ситуацию, предположите патологию:

<question>Больная 38 лет планирует беременность, отмечает увеличение веса, уменьшение потоотделения, пастозность лица. Длительно страдает хроническим тонзиллитом. Об-но: рост158 см, вес 89 кг. Стрий нет, выраженный гиперкератоз. Лицо пастозное, с заплывшими глазными щелями. ЧСС56 в мин. АД150/90 мм рт. ст. Глюкоза крови 3,3 ммоль/л. Предположите диагноз, выберите оптимальную терапию:

<question>Предположите вероятный диагноз: у больной 24 лет на третьй день ангины появились отёки, макрогематурия, повысилось артериальное давление:

<question>Больная 39 лет имеет жалобы на приступы мучительных головных болей, которые сопровождаются чувством страха, потливостью, ощущением покалывания в пальцах рук и ног, сердцебиением, болями в области сердца. $АД_{d=s}$ в момент приступа 200/115 мм рт.ст. При попытке встать с постели развивается обморок. Предварительный диагноз:

<question>У больной 33 лет, вскоре после родов появились адинамия, головные боли, частые обмороки, сухость кожи, запоры, молоко пропало, резко похудела. Отмечает выпадение волос на голове, над лоном, выпадение бровей. АД 90/60 мм рт.ст., пульс 54 в мин. Определите предварительный диагноз:

<question>Больная (ЖФВ) страдающая сахарным диабетом 1 типа в течение 15 лет, в последние месяцы отмечает появление частых состояний гипогликемий с обмороками, подъемы артериального давления. Это клиническое состояние характерно для:

<question>Беременная (срок 11-12 нед) впала в гипогликемическую кому, болеет сахарным диабетом 1 типа. Введена в/в 40% глюкоза, что привело к подъему гликемии до 12,3 ммоль/лл. Однако сознание больной не восстановилось. Выберите правильную тактику врача:

<question>Женщина 34 лет, беременность 19-20 недель; с избыточной массой тела, щитовидная железа увеличена до I ст., плотная; лицо одутловатое. Кожные покровы сухие, язык отечен. Запоры. Пульс 64 в мин. Умеренный экзофтальм, инъекция склер, положительный симптом Грефе.ТТГ в пределах нормы, общий Т4 и антитела к ТГ повышены. УЗИ щитовидной железы: неравномерная эхоплотность. Определите заболевание у больной:

<question>На м/о ЖФВ выявлена девушка 17 лет: ожирение по верхнему типу, лунообразное лицо, широкие багровые стрии с "минус-тканью", АД 160 /100 мм рт. ст. Рентгенологически – турецкое седло расширено. Предположите заболевание:

<question>Девушку 17 лет доставили в поликлинику по поводу тошноты, многократной рвоты. Обезвожена, симптомы интоксикации. Гликемия 3,2 ммоль/лл. Глюкозы в моче нет. Ацетонурия +++. Определите данное патологическое состояние:

<question>Женщину 33 лет беспокоят прибавка в весе, слабость, отечность лица, сухость кожи, запоры, аменорея, ухудшение памяти. Кожа сухая, холодная. Щитовидная железа не пальпируется. АД 90/60 мм рт. ст., пульс 52 в мин. Т3, Т4 снижены, ТТГ повышен. Определите предварительный диагноз.

<question>Женщину 33 лет беспокоят прибавка в весе, слабость, отечность лица, сухость кожи, запоры, аменорея, ухудшение памяти. Кожа сухая, холодная. Щитовидная железа не пальпируется. АД 90/60 мм рт. ст., пульс 52 в мин. Т3, Т4 снижены, ТТГ повышен. Определите лечение.

<question>У больной 27 лет щитовидная железа увеличена, плотная, неоднородной консистенции. При УЗИ: участки повышенной и пониженной эхоплотности. Пункционная биопсия: очаги лимфоидной инфильтрации. Т3, Т4, ТТГ в норме. Определите предварительный диагноз.

<question>Беременная сахарным диабетом 1 типа не любит мясо. Для замены белкового питания можно рекомендовать:

<question>У беременной 22 лет в избыточный вес, синюшные стрии типичной локализации, периодические подъемы АД, гиперпигментация кожи локтей и подмышечных впадин. Какой наиболее вероятный диагноз в данном случае?

<question>Больная 28 лет, с задержкой менструации два месяца, отмечает увеличение веса, уменьшение потоотделения, пастозность лица. Длительно страдает хроническим тонзиллитом. Об-но: рост 158 см, вес 89 кг. Стрий нет, выраженный гиперкератоз. Лицо пастозное, с заплывшими глазными щелями. ЧСС 56 в мин. АД 100/60 мм рт. ст. В анализах: глюкоза крови 3,3 ммоль/лл, T_3 и T_4 снижены, ТТГ повышен. Наиболее целесообразная тактика:

<question>К критериям компенсации сахарного диабета 2 типа относится:

<question>Выберите препарат, рекомендованный ВОЗ для индивидуальной йодной профилактики (в том числе ЖФВ) в эндемических регионах:

<question>У 33 летней женщины выявлена андростерома. Планирует беременность. Выберите эффективный метод лечения.

<question>У женщины 29 лет заподозрен аутоиммунный тиреоидит. Назначен комплекс обследовании согласно КП. Выберите показатель, являющийся основным при диагностике:

<question>У пациентки 27 лет сахарный диабета 2 типа и синдром поликистозных яичников. Найдите общий механизм в патогенезе сахарного диабета 2 типа синдрома поликистозных яичников.

<question>У пациентки 27 лет ожирение, сахарный диабета 2 типа и синдром поликистозныхяичников, дисменорея. Выберите препарат (препарат группы), который показан в первую очередь пациентке.

<question>У девочки 13 лет сахарный диабет 1 типа. Эндокринологом назначено лечение, контролирующее уровень глюкозы. Каковы критерии хорошего контроля сахарного диабета 1 типа у детей согласно Сент-Винсентской Декларации?

<question>Гипергликемия является общим показателем между кетоацидотической и гиперосмолярной комами. Но в неотложной терапии данных осложнений сахарного диабета в первые часы имеются отличия. Тактика для устранения дегидратации, гиповолемии и нарушений гемоциркуляции при гиперосмолярной коме:

<question>Для HELLP-синдрома характерно

<question>Женщине 29 лет выставлен диагноз аутоиммунного тиреоидита, планирует беременность. Состояние функции щитовидной железы – гипотиреоз. Выберите наиболее эффективный препарат.

<question>Женщина 34 лет обратилась по поводу увеличения щитовидной железы. В гормональном статусе высокий уровень ТТГ и низкие показатели T_4 и T_3. По данным тонкоигольной аспирационной биопсии щитовидной железы невыраженная пролиферация фолликулярного эпителия и накопление коллоида. Рекомендуйте лечение:

<question>Женщина фертильного возраста состоящая на «Д» учете с диффузным токсическим зобом, запланировала беременность. Выберите один из нижеперечисленных препаратов, используемый при диффузном токсическом зобе у беременных:

<question>Больная 28 лет, запланировала беременность, в связи с жалобами на нарушение стула прошла ФКС:
Слизистая оболочка толстой кишки розовая, кишечник спазмирован. В просвете содержится большое количество слизи. При инсуфляции воздухом пациент испытывает болевые ощущения. Ваше заключение, тактика ведения больной:

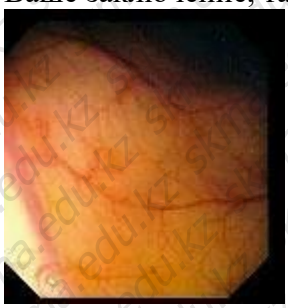

<question>Женщина предохраняется противозачаточными таблетками в течение 6 лет. Беспокоит кожный зуд. О внутрипеченочном холестазе свидетельствует изменения:

<question>Выберите специфический диагностический тест первичного билиарного цирроза печени:

<question>Предположите диагноз: беременная женщина 28 лет (срок 22-23 нед) обратилась с жалобами на приступообразные боли в области правого подреберья, горечь во рту, общую слабость, умеренную желтуху. Приступы болей после погрешностей в диете беспокоят в течение 10 лет. На УЗИ комплексе: желчный пузырь увеличен, низко расположен, на дне желчного пузыря – крупный камень.

<question>Выберите препарат, применяющиеся при рецидивирующей желтухе у беременных:

<question>Беременная женщина асоциальная, имеет синдром цитолиза, отрицает вредные привычки. Запомните, высокий уровень гаммаглутамилтранспептидазы является характерным для:

<question>Женщине 22 года, беременность вторая, срок 24-25 недель, в течение последней недели повышается АД до 150/90 мм рт. ст. Первая беременность закончилась родами, осложнений не было, ребенок жив. Об-но: состояние удовл., повышенного питания, ИМТ 27. Тоны сердца ясные, ритмичные, чсс 72 в мин. АД 140/90 мм рт. ст. Снята ЭКГ: ритм синусовый, чсс 74 в мин. ЭОС горизонтальная. Признаки ГЛЖ. Ваш диагноз и тактика:

<question>Женщине 24 года, беременность вторая, срок 11-12 недель, в течение последней недели повышается АД до 150/90 мм рт. ст. Первая беременность закончилась родами 5 лет назад, осложнений не было, ребенок жив. Об-но: состояние удовл., повышенного питания, ИМТ 30. Пальпируется увеличенная щитовидная железа. Тоны сердца приглушены, ритмичные, чсс 60 в мин. АД 140/90 мм рт. ст. Снята ЭКГ: ритм синусовый, чсс 62 в мин. ЭОС горизонтальная. Признаки ГЛЖ. ТТГ 5 МЕ/мл. Ваш диагноз и тактика:

<question>HELLP- синдром включает в себя следующий симптомокомплекс:

<question>Больная 28 лет, через месяц послеродов стали беспокоить эритематозные высыпания на лице, повышение температуры тела до 39,0 С, снижение массы тела, полиартралгия, появление отеков, повышение АД. Результаты анализов: Нв 90 г/л, СОЭ 50 ммв час, фибриноген 6 г/л, альбумин 30%, LE- клетки 5:1000 лейкоцитов. Ваш диагноз диагноз:

<question>Женщина 24 лет, вторая беременность 34 недель, обратилась с жалобами на жжение за грудиной, изжогу. Объективно: кожные покровы обычной окраски, Язык влажный, обложен бело-желтым налетом, по краям языка следы от зубов. При пальпации живот б/б. ЭФГДС: гиперемия слизистой оболочки нижней третей пищевода, единичные эрозий, слизистая оболочка желудка в норме. Ваш диагноз:

<question>Беременной 21 год, обратилась к врачу с жалобами: на боль и отечность мелких суставов пальцев рук, утреннюю скованность, общую слабость. Из анамнеза: частые простудные заболевания. Год назад появились отеки и боли в мелких суставах. Принимала индометацин, состояние улучшилось. 3 недели назад появились вышеуказанные жалобы. Обьективно: кожные покровы чистые, отмечается симметричная дефигурация проксимальных межфаланговых суставов II и IV пальцев кистей, умеренная гипотрофия межкостных мышц тыльной стороны кистей. Ограничение движений в перечисленных суставах. В легких везикулярное дыхание. Тоны сердце ясные, ритмичные. ОАК: Нв 130 г/л, эр. $4x10^{12}$/л, лейк. $9,2x10^{9}$/л, эоз. 1%, с/я 2%, с/я 67%, лимф. 27%, мон. 3%, СОЭ 40 мм/час.
С-реактивный белок (+++), АЦЦП 21 ед/мл. Ваш диагноз:

<question>Женщина 29 лет, замужем 3 года, месячные отсутствуют 9 недель, состоит на учете у гинеколога по данной беременности. Жалобы на сонливость, сухость кожных покровов, вялость, апатичность, снижение настроения, общую слабость. Два года назад при медицинском осмотре была направлена на консультацию к эндокринологу, однако женщина за помощью не обращалась. Общее состояние удовлетворительное, кожные покровы сухие, бледно-желтой окраски, на наружной поверхности логтевого сустава и лодыжки кожа коричневого оттенка, уплотнена, выраженный гиперкератоз. Границы сердца расширены влево, тоны приглушены, брадикардия, ЧСС 56 в минуту. АД 100/70 мм рт. ст. Язык влажный, увеличен, по краям следы от зубов, чистый. При пальпации щитовидной железы определяется увеличение обеих долей.
ОАК: Анемия I ст . ТТГ 5,6 мЕ/мл; T_4 активная фракция 7,6 пмоль/мл. ЭКГ: ритм синусовый, ЧСС 56 в мин, дистрофические изменения в миокарде. Ваш диагноз:

<question>Диагностические критерии антифосфолипидного синдрома: а) артрит; б) артериальная окклюзия; в) повышение титра антифосфолипидных антител; г) инфекционный эндокардит; д) рецидивирующие спонтанные выкидыши

<question>Больная 21год. Поступила в терапевтическое отделение через 1 месяц после родов. Жалобы на повышение температуры тела до 38,2 С, появление узловой эритемы на голенях, отечности коленных суставов. При объективном осмотре патологии со стороны легких, сердца, брюшной полости не обнаружено. Стул и диурез в норме. Общий анализ крови: НЬ 132 г/л, лейкоциты 5,1х109/л, СОЭ 44 мм/час. Общий анализ мочи без патологии. Титр антинуклеарных антител 1:20. Ревматоидный фактор отрицательный . На рентгенограмме грудной клетки обнаружено увеличение внутригрудных бронхолегочных лимфоузлов. Ваш диагноз:

<question> Больная 20 лет, жалуется на появление мышечной слабости и болей в мышцах после родов. Неделю назад появились отечность век,одышка при небольшой физической нагрузке, поперхивание при приеме пищи. Об-но: отечность век, болезненность мышц плечевого пояса и мышц голени, лицо амимично. Границы сердца расширены, тоны приглушены, ЧСС 100 р/мин. АД 140/90 мм рт.ст. Общий анализ крови: эритроциты 4,5 млн, Нв 110 г/л, лейкоциты 7 10 9 /л, СОЭ 66 м/час, АЛТ-17 МЕ. С какой группы препаратов надо начать лечение:

<question>30 летняя беременная женщина, срок 16 недель, жалуется на слабость, снижение зрения на левый глаз, летучие боли крупных суставах. При письме появляются слабость и чувство дискомфорта в кисти. При объективном осмотре отмечается ассиметрия пульса (ослабление на левой стороне) и АД (справа АД 180/100 мм рт. ст., слева АД-160/94). Над брюшной частью аорты прослушивается систолический шум. Общий анализ крови: Hb 112 г/л, лейкоциты 5,7х109 /л, лейкоцитарная формула без изменений, СОЭ 28 мм/час. Общий анализ мочи без патологии. Антинуклеарные антитела не обнаружены. Холестерин крови 4,2 ммоль/л. Ваш диагноз:

<question>Для следующего из нижеперечисленных заболеваний характерно различие артериального давления на правой и левой руке на 20 мм рт. ст. и боле**е:**

<question>Оцените клиническую ситуацию и предположите диагноз: у молодой женщины отмечается грубый систолический шум над правой сонной артерией, отсутствует пульс на правой лучевой артерии, выявляется синдром АГ и лихорадки:

<question>Назовите характерные изменения в анализах крови при антифосфолипидном синдроме:

<question>Выберите препарат, рекомендованный ВОЗ для групповой йодной профилактики в эндемических регионах:

<question>Больной 17 лет страдает 6 лет ИЗСД, ежедневно получает однократно инсулин: 18 ед. актрапида, 38 ед. инсулина ленте, 40 ед. инсулина-ультраленте. Жалобы на постоянную головную боль, головокружение, внезапные преходящие изменения зрения, агрессивность, сонливость, снижение работоспособности. Периодически состояния, которые больной расценивал как «гипогликемию», однако гликемия была в пределах 15,3 ммоль/л. Протеинурия стойкая, мочевина в норме. АД 170/90 мм. Диагноз больного:

<question>Беременная 23 лет, жалобы на утомляемость, шаткость походки, одышка при обычных физических нагрузках. Объективно: температура – 37,2С, бледность кожи, легкая

желтушность склер, пальпируется закругленный край печени. ОАК: Нв-90 г/л, ЦП - 1,2, L – $4,2x10^9$/л, Тр $120x10^9$/л, макроцитоз, полисегментированные нейтрофилы, СОЭ-38мл/час. Причиной заболевания является … .